押题密卷二

第二单元

A1型题

1.答案：D

解析:1.龋病的临床特征是牙体硬组织色形质均发生改变，患龋病时牙体硬组织的病理改变涉及釉质、牙本质和牙骨质，基本变化是无机物脱矿和有机物分解；龋病也可以称为是牙体硬组织的细菌感染性 一旦形成，则缺乏自身修复能力。故答案D是正确的。

2.答案：D

解析:2.牙结石通常存在于唾液腺开口处的牙齿表面。如下颌前牙的舌面（舌下腺和下颌下腺导管开口处），上颌后牙的颊侧（腮腺导管开口处），以及口腔黏膜运动不到的牙齿表面等处。

3.答案：B

解析:3.氟牙症临床特点是同一时期萌出的釉质上有白垩色到褐色斑块；多见于恒牙；对摩擦的耐受力差对酸蚀的抵抗力强；严重的慢性氟中毒患者，可出现氟骨症。故选B。

4.答案：C

解析:4.温度测试尤其是冷测患牙有一过性敏感，刺激去除后疼痛随即消失。

5.答案：A

解析:5.急性根尖周炎临床发展包括浆液期和化脓期（根尖周脓肿期、骨膜下脓肿期、黏膜下脓肿或皮下脓肿）。通过排除法选A。

6.答案：B

解析:6.临床常见四种排脓途径中穿通骨壁突破黏膜，是临床最常见的排脓途径。

7.答案：B

解析:7.橡皮障的使用目的是防止患者吸入或吞入器械、药物和冲洗液；防止医疗事故的发生；保护牙龈、舌及口腔黏膜等软组织不受手术过程的意外损伤；保持术者视野清晰；防止医源性交叉感染。

8.答案：A

解析:8.通过洁治术彻底清除菌斑、牙石，消除造成菌斑滞留和局部刺激牙龈的因素。

9.答案：D

解析:9.龈下结石形成速度缓慢，在龈缘下肉眼看不到；牙石呈褐色或黑色，较龈上牙石体积小而硬。故选D。

10.答案：B

解析:10.坏死性溃疡性龈炎的特征是好发于青壮年；起病急病程短；龈乳头和龈缘坏死；患处牙龈极易出血；疼痛明显；有典型的腐败性口臭；全身症状；涂片镜下见梭形杆菌和螺旋体。故选B。

11.答案：A

解析:11.附着水平能较客观地反映出牙周组织的破坏程度，即附着丧失的程度。

12.答案：B

解析:12.慢性龈炎是菌斑性牙龈病中最常见的疾病，又称边缘性龈炎和单纯性龈炎。常在刷牙或咬硬物时牙龈出血，这是牙龈炎患者就诊的主要原因，但一般无自发性出血，患慢性龈炎时，由于组织水肿，龈缘变厚，不再紧贴牙面，龈乳头变圆钝肥大，有时可呈球状增生，甚至可覆盖部分牙面。附着龈水肿时，点彩也可消失，表面光滑发亮。少数患者的牙龈炎症严重时，可出现龈缘糜烂或肉芽增生。儿童在3～5岁时就可能患龈炎，随着年龄增长，患病率和严重程度亦逐步增加，到青春期时达高峰，17岁以后，患病率逐渐下降，至35～44岁时达最低。去除局部刺激因素后，牙龈可恢复正常。

13.答案：C

解析:13.慢性脱屑性唇炎多见于30岁以前的女性，以下唇为重。唇红部干燥、开裂，有黄白色或褐色脱屑、脱皮或细鳞屑。

14.答案：B

解析:14.口腔黏膜的损害，疱疹多密集，溃疡面积大。

15.答案：E

解析:15.预防乳磨牙咬合面点隙裂沟龋的最佳方法是窝沟封闭术。

16.答案：E

解析:16.年轻恒牙牙髓炎多由龋病引起。

17.答案：C

解析:17.癌与肉瘤的根本区别在于组织学来源。癌为上皮组织来源，肉瘤为间叶组织来源，其他选项两者没有区别。故本题答案是C。易误选E。

18.答案：B

解析:18.α-螺旋为右手螺旋，每隔3.6个氨基酸残基，螺旋上升一圈，氨基酸侧链伸向螺旋外侧;脯氨酸是亚氨基酸，阻碍α-螺旋形成。α-螺旋靠第1个肽平面上的羰基氧与第4个肽平面上的氨基氢形成的氢键维系。二级结构都是由氢键维持（蛋白质和核酸）。故本题答案是B。化学键是生物化学的常考点，所以应牢固掌握。

19.答案：E

解析:19.含巯氨基酸有两种，即半胱氨酸与甲硫氨酸。处为重点。结构中含巯基的只有半胱氨酸，甲硫氨酸结构中含有的是甲硫基。故本题选E。

20.答案：B

解析:20.三叉神经功能检查项目包括感觉功能、角膜反射、腭反射及运动功能。

21.答案：B

解析:21.右束支传导阻滞而心功能良好者可拔牙。

22.答案：B

解析:22.常需劈冠以解除阻力的阻生智齿类型为近中中位阻生。

23.答案：E

解析:23.为延缓吸收，加强镇痛效果，延长局麻时间，降低毒素反应，以及减少术区出血，使手术视野清晰。不能抵制药物过敏。故选E。

24.答案：B

解析:24.X线片可见关节后间隙变窄，前间隙变宽。

25.答案：B

解析:25.阻塞性窒息原因包括异物阻塞咽喉部、组织移位和肿胀与血肿。吸入血液或呕吐物窒息属于吸入性窒息。

26.答案：A

解析:26.牙槽突骨折常是外力直接作用牙槽突所致，多见于上颌前部。

27.答案：B

解析:27.唇裂是口腔颌面部最常见的先天性畸形，新生儿唇腭裂发病率约为1/1000。

28.答案：E

解析:28.痈好发于唇部，上唇多于下唇，男性多于女性，伴有剧烈疼痛，多数毛囊、皮脂腺及周围组织的急性炎症。

29.答案：D

解析:29.炎症早期，无全身症状时应以局部保守治疗为主。

30.答案：D

解析:30.新生儿颌骨骨髓炎一般指发生在出生后3个月以内的化脓性中央性颌骨骨髓炎。主要发生在上颌骨，感染来源多为血源性。

31.答案：C

解析:31.血管型牙龈瘤：含有丰富的血管，颇似血管瘤，损伤后极易出血。妊娠期龈瘤多属此型。

32.答案：B

解析:32.表层皮片的厚度，在成年人为0.2～0.25mm神经分布的解剖位置相结合的原则，选择邻近神经于的穴表层皮片包括表皮层和很薄的一层真皮最上层的乳突层。

33.答案：D

解析:33.舌腹和口底均有伤口时应分别缝合各部分伤口。

34.答案：B

解析:34.白色念珠菌病临床表现为病变黏膜充血，出现散在微凸质软的白色小点，随后白色融合，形成白斑片，继而形成更大的白色凝乳状斑块。

35.答案：D

解析:35.经由牙体组织是最常见的感染途径。通常发生于龋病、外伤性牙折、楔状缺损、畸形中央尖折断或磨损、畸形舌侧窝等。

36.答案：A

解析:36.乳牙早萌少见，有两种早萌现象，一种为诞生牙，另一种为新生牙。早萌乳牙应与上皮珠鉴别，上皮珠是牙板上皮剩余所形成的角化物，并非真正的牙齿。

37.答案：C

解析:37.乳牙外伤造成牙齿移位较常见，主要表现为嵌入、脱出、唇舌侧移位及不完全脱出。

38.答案：D

解析:38.应改正刷牙方法，避免横刷。改正喜吃酸性食物。调整咬合负担。若缺损已导致牙齿横折，可根据病情行根管治疗术。

39.答案：B

解析:39.骨膜下脓肿，患牙的持续性、搏动性跳痛更加剧烈，患者感到极度痛苦。

40.答案：B

解析:40.最易被致龋菌利用产酸的糖是蔗糖。

41.答案：B

解析:41.A：为发生于所有牙齿的发育窝、沟内的龋损所制备的窝洞。包括磨牙（牙合）面窝沟洞，磨牙颊（舌）面的颊（舌）沟洞，前磨牙的（牙合）面窝沟洞，上前牙的腭面窝沟洞。以磨牙（牙合）面洞最具典型性。B：为发生于后牙邻面的龋损所制备的窝洞。包括磨牙和前磨牙的邻面洞、邻（牙合）面洞和邻颊（舌）面洞，以磨牙邻面洞为典型代表。C：为发生于前牙邻面未损伤切角的龋损所制备的窝洞。包括切牙、尖牙的邻面洞、邻腭（舌）面洞、邻唇面洞。以切牙的邻腭面洞为典型代表。D：为发生于前牙邻面并损伤切角的龋损所制备的窝洞。包括切牙和尖牙的邻唇、邻腭（舌）面洞。目前，Ⅳ类洞含义已延伸，包括因牙外伤引起切角缺损的洞。E：为发生于所有牙齿的颊（唇）、舌（腭）面近龈1/3牙面的龋损所制备的窝洞。

42.答案：A

解析:42.牙髓活力电测验应先测对照牙，再测患牙。每牙测2～3次，取平均数为结果。装有心电起搏器患者慎做电活力测试。

43.答案：C

解析:43.两者之间存在着以下的交通途径：①根尖孔：是牙周组织和牙髓的重要通道，血管、神经和淋巴通过根尖孔互相通连，而感染和炎症也易交互扩散。②根管侧支。③牙本质小管。④其他某些解剖异常或病理情况如牙根纵裂、牙骨质发育不良等。

44.答案：A

解析:44.上颌中切牙牙根为单根，近似圆锥形，牙根较直，根端圆钝，拔除时向远中及近中扭转，其他选项拔除时均不能使用扭转力。

45.答案：C

解析:45.应选用能进入牙槽窝并能达到一定深度的牙挺，其支点应为牙槽间隔或腭侧骨板。如牙根断面是斜面，根挺应从斜面较高的一侧插入。

46.答案：D

解析:46.下颌第三磨牙相关解剖特点，下颌第三磨牙变异较大，拔除难易不一。

47.答案：C

解析:47.适应证：拔牙后牙槽骨吸收不全，骨尖、嵴有压痛者。基托下方牙槽嵴严重突出者。上下颌间隙过小，上下颌牙槽嵴之间距离过小。上颌或下颌前牙槽明显前突，去除突出的骨结节和倒凹。

48.答案：E

解析:48.至术后3个月，种植体周围开始胶原纤维形成，以后形成网状纤维结构，逐步完成骨结合。

49.答案：D

解析:49.扩散方向：1.向外：向磨牙后区扩散，形成骨膜下脓肿，向外穿破，在咬肌与颊肌后缘间的薄弱处发生皮下脓肿，穿破皮肤后形成经久不愈的面颊瘘。2.向前：沿下颌骨外斜线向前，在下颌第一磨牙颊侧黏膜转折处形成脓肿或破溃成瘘。3.向后：炎症沿下颌支外侧或内侧向后扩散，可分别引起咬肌间隙、翼下颌间隙感染，亦可导致颊间隙、下颌下间隙、口底间隙、咽旁间隙的感染或扁桃体周围脓肿的发生

50.答案：D

解析:50.慢性淋巴结炎多发生在患者抵抗力强而细菌毒力较弱的情况下，病变常表现为慢性增殖性炎症。淋巴结内结缔组织增生形成微痛的硬结。全身无明显症状，一旦机体抵抗力下降，可以突然转变为急性发作。

51.答案：B

解析:51.颌面部损伤时常伴牙损伤，牙碎块向邻近组织内飞溅引起创口感染。颌骨骨折线上的龋坏牙有时可导致骨创感染，影响骨折愈合。另一方面牙列的移位或咬合关系错乱，是诊断颌骨骨折的重要体征，而恢复正常的咬合关系是治疗颌骨骨折的重要标准。在治疗牙，牙槽骨或颌骨骨折时，常需利用牙做结扎固定。

52.答案：B

解析:52.出血性休克的早期表现为：轻度烦躁，口渴，呼吸浅快，心率加快，皮肤苍白，此时血容量丢失一般在15%以下，机体可以代偿。但随着休克的发展，患者常常意识淡漠，脉搏细速，脉压变小，四肢湿冷，尿少等症状，一旦出现收缩压下降，表明血容量丢失达到20%以上，是机体失代偿的表现。

53.答案：E

解析:53.擦伤的特点是：皮肤表层破损。

54.答案：D

解析:54.下颌骨骨折伴有下牙槽神经损伤时，会出现下唇麻木。

55.答案：C

解析:55.答案C不属于颞下颌关节检查。

56.答案：C

解析:56.感染创口的处理原则：①感染创口也应力争做初期缝合，可能感染的创口要放引流物。②经缝合后的污染创口，除为拔除引流物或怀疑创口有感染时，一般不宜随意打开检视。③位于口内者应在7～10天拆除缝合。④感染创口应给与预防感染措施，如使用抗生素。

57.答案：A

解析:57.唇裂手术时机选择应考虑的问题不包括裂隙大小。故本题答案是A。易误选D。

58.答案：D

解析:58.口腔颌面部肿瘤切取活检使用于位置表浅或有溃疡的肿瘤。操作时可以不用麻醉或在局部阻滞麻醉下进行，浸润麻醉一般不宜采用，最好在肿瘤边缘与正常组织交界处切取一块楔状组织，切取尽可能深。

59.答案：D

解析:59.腮腺造影显示末梢导管呈点状、球状扩张、排空迟缓，主导管及腺内导管无明显异常。

60.答案：A

解析:60.X线平片是涎石病的辅助检查方法。

61.答案：A

解析:61.根治舌下腺囊肿的方法是切除舌下腺，残留部分囊壁不致造成复发。

62.答案：C

解析:62.起病1～2周内可视为急性炎症期。主要控制水肿，改善局部血液循环减少神经受压。可以口服阿司匹林。也可注射地塞米松5～10mg或者口服泼尼松30～60mg/d。之后给维生素B12l000μg肌肉注射。注意保护眼睛，以防止引起暴露性结膜炎。也可采取抗病毒治疗。恢复期可以给予维生素肌肉注射，此外可以给予烟酸，地巴唑，亦可增加兰他敏2.5mg肌肉注射。

63.答案：A

解析:63.单侧颞下颌关节脱位，颏部中线及下前牙中线偏向健侧，健侧后牙反（牙合）。

64.答案：E

解析:64.下颌骨关节病表现：①下颌运动异常：开口度异常、开口型异常、开闭口运动出现关节绞锁等。

②疼痛：开口和咀嚼运动时关节区或关节周围肌群的疼痛，一般无自发痛。③弹响和杂音：弹响音为开口运动中有“咔、咔”的声音，常见于关节盘前移位时。破碎音为开口运动中有“咔叭、咔叭''的破碎声音，关节盘穿孔、破裂或移位时可出现这类杂音。摩擦音为在开口运动中有连续的似揉玻璃纸样的摩擦音，多见于骨关节病。④其他症状，如头痛以及吞咽困难等。

65.答案：D

解析:65.听诊有吹风样杂音的病变是动静脉畸形又叫蔓状血管瘤。故本题答案是D。

66.答案：B

解析:66.X线片显示均为低密度影像的结构是鼻腔、下颌管、上颌窦。

67.答案：C

解析:67.曲面体层片可在一张X线片上观察上下颌牙及牙周组织情况，了解牙槽骨吸收类型和程度，且能对比观察。曲面体层片投照方便快捷，患者所接受的照射剂量小于全口根尖片的照射量。但曲面体层片对细微结构的显示较根尖片差，因投照时与颈椎重叠造成前牙区影像不清，放大或缩小。有时体层域与牙槽骨厚度不完全吻合，显示牙槽骨吸收情况与临床不符。

68.答案：B

解析:68.牙菌斑是牙周炎的始动因素。

69.答案：C

解析:69.牙周炎的全身促进因素有（1）遗传因素；（2）性激素；（3）吸烟；（4）有关系统病：糖尿病、艾滋病、骨质疏松症、精神压力等。

70.答案：D

解析:70.非附着性龈下菌斑：位于附着性龈下菌斑的表面，为结构较松散的菌群，直接与龈沟上皮或袋内上皮接触，主要为革兰阴性厌氧菌。如牙龈卟啉单细胞菌、福赛坦纳菌和具核梭杆菌等，还包括许多能动菌和螺旋体。在牙周炎快速进展时，非附着性龈下菌斑明显增多，毒力增强，与牙槽骨的快速破坏有关，与牙周炎发展关系密切，被认为是牙周炎的“进展前沿”。

71.答案：E

解析:71.锚式缝合适用于最后一个磨牙远中楔形瓣的缝合，或与缺牙间隙相邻处的龈瓣闭合。注意进针处应尽量靠近牙齿，以使龈瓣紧贴牙面，避免愈合后在牙齿邻面的牙龈形成一V形缺口。

72.答案：A

解析:72.原来暴露于牙周袋内的牙根表面有一层长而薄的结合上皮，直达原来袋底上皮附着位置，与牙根面之间以半桥粒体和基底板的方式连接，这种愈合方式称为长结合上皮愈合，是翻瓣术后最常见的愈合方

式。

73.答案：C

解析:73.牙周炎诊断中最重要的检查方法。主要目的是了解有无牙周袋或附着丧失，并探测其深度和附着水平，此外，还应观察探诊后是否出血，探测龈下牙石的量及分布，根分叉是否受累。牙周探针的尖端为钝头，顶端直径为0.5mm，探针上有刻度。Nabers探针专用于根分叉探诊。用改良握笔式握持探针，探诊力量要轻，为20～25g，探入时探针应与牙体长轴平行。探针应紧贴牙面，避免进入软组织，避开牙石而到达袋底，直到在龈沟底感到轻微的阻力。以提插方式移动探针，探查每个牙的各个牙面的龈沟或牙周袋情况，以了解牙周袋的位置、范围、深度及形状。探查牙齿邻面牙周袋时，探针要紧贴牙邻面接触点探入，并将探针向龈谷方向稍倾斜，以探测到邻面牙周袋的最深处。探诊力量、探入角度、探针的粗细及形状、探针刻度的精确性、牙石的阻挡以及炎症程度的影响等都会影响探诊结果准确性。

74.答案：C

解析:74.牙龈炎没有附着丧失，而牙周炎有附着丧失，牙周炎和牙龈炎的主要区别在于有无附着丧失。

75.答案：C

解析:75.牙龈炎有各种类型，但最常见的、发病率最高的是慢性单纯性龈炎，这种牙龈炎又称为不洁性龈炎、边缘性龈炎。炎症一般局限于游离龈和龈乳头，严重时也可波及附着龈。

76.答案：C

解析:76.慢性复发性腮腺炎又称慢性化脓性腮腺炎，多为双侧受累，在临床上经常见到。儿童复发性腮腺炎发病年龄自婴幼儿至15岁均可发生，以5岁左右最为常见。男性稍多于女性，可突发，也可逐渐发生。腮腺反复肿胀，伴不适，肿胀不如流行性腮腺炎明显，仅有轻度水肿，皮肤可潮红。个别患儿表现为腮腺肿块，多为炎性浸润块。挤压腺体可见导管口有脓液或胶冻状液体溢出。诊断主要根据临床表现及腮腺造影。

77.答案：E

解析:77.遗传因素属于口腔颌面部肿瘤内在致病因素，其余选项为外来因素。

78.答案：B

解析:78.器械分离的常见原因：①使用方法不当，给器械过度施力，通过狭窄弯曲的根管，导致器械出现扭转折断。②器械没有限制次数反复使用，出现疲劳折断。

79.答案：B

解析:79.骨内种植体为目前临床上常用的牙种植体。

80.答案：C

解析:80.畸形中央尖位于合面中央窝上或斜脊上，圆锥形，约2mm高，尖磨损后可见椭圆形黑环。

81.答案：C

解析:81.主诉牙应垫底后充填。选项C正确。

82.答案：D

解析:82.该患者牙龈有大量菌斑软垢，应该先进行洁治术。它可以去除菌斑、牙石等主要致病因素，有利于以后治疗的开展。

83.答案：C

解析:83.患急性龈乳头炎时，检查可见龈乳头鲜红肿胀，探触痛明显，易出血，有时局部可查到刺激物，牙齿可有轻度叩痛，这是因为龈乳头下方的牙周膜也有炎症和水肿。该患者症状符合上述特征。

84.答案：D

解析:84.牙源性角化囊肿囊内有草黄色或草绿色液体；成釉细胞瘤囊内见黄色液体。

85.答案：A

解析:85.未得到控制的糖尿病是拔牙术的禁忌证，如需拔牙，血糖应在8.88mmol/L以内。

86.答案：B

解析:86.翼外肌功能亢进主要症状是弹响和开口过大，弹响发生在开口末期或闭口初期。

87.答案：B

解析:87.上颌骨LeFortII型骨折：又称上颌骨中位骨折、锥型骨折或颧弓下骨折，骨折发生在上颌骨的中薄弱线，从鼻额缝向两侧横过鼻梁，沿眶内侧壁向下到眶底，然后通过颧上颌缝，到蝶骨翼突。该患者症状符合以上表述。故选B。

88.答案：E

解析:88.与放射性骨坏死发生最密切的是照射剂量。故本题答案是E。易误选C。

89.答案：D

解析:89.金黄色葡萄球菌主要表现为呕吐、发热、腹泻。呕吐常在发热前出现，发热很高。ABCE四种病菌感染都没有发热现象。故选D。

90.答案：D

解析:90.负压引流一般在24小时内引流量少于20～30ml时去除。

91.答案：E

解析:91.从病例中可知道主诉牙为慢性根尖周炎，慢性根尖周炎X线片表现分为4型：根尖肉芽肿、根尖脓肿、根尖周囊肿、致密性骨炎。根尖周囊肿X线片表现为边界清晰，有一圈致密骨白线围绕。根据该患者X线片表现即可诊断为根尖周囊肿。

92.答案：B

解析:92.龋病中龋患者对冷热酸甜食物敏感，冷刺激尤为明显，但刺激去除后症状立即消失。当龋病进展到牙本质时，由于牙本质中所含无机物较釉质少，而有机物较多，在结构上又有很多小管，有利于细菌入侵，因此龋进展很快，容易形成龋洞。病变的前沿位于牙本质浅层。牙本质因脱矿和有机质溶解而软化，随色素侵入而变色，X线片可见釉质和牙本质浅层透射影像。牙髓活力温度测验结果仍正常。

93.答案：E

解析:93.根尖周未见病变，根尖1/3在牙槽窝，选用根尖挺。

94.答案：D

解析:94.口腔麻醉后晕厥的处理：一旦发生晕厥，应立即停止注射，迅速放平椅位，患者置于头低位，松解衣领，保持呼吸道通畅，芳香氨或氨水刺激呼吸，针刺人中穴，必要时给予氧气吸入和静脉注射高渗葡萄糖液等。

95.答案：B

解析:95.临床常使用口外途径切开引流，首先放入盐水纱条引流，次日换敷料时抽去纱条，换胶皮管或橡皮条引流。

96.答案：B

解析:96.单独采取静脉输入止血药不能有效使动脉止血，不适用于本题的情况。

97.答案：A

解析:97.Le Fort分类：A项：即牙槽突基部水平骨折，骨折线经梨状孔下缘、牙槽突基部，绕颧牙槽嵴和上颌结节向后至翼突；B项：即上颌中央锥形骨折，骨折线从鼻根部向两侧，经泪骨、眶下缘、颧上颌缝，绕上颌骨外侧壁向后至翼突；C项：即高位水平骨折，骨折线经鼻额缝，横跨眼眶，再经颧额缝向后下至翼突，形成颅面分离。

98.答案：E

解析:98.此患者注射麻药后感到心悸、头晕、头痛、脉搏快而有力、血压升高，是肾上腺素造成的反应，所以E正确；中毒反应，兴奋型会发生头晕、头疼，抑制型不会血压升高，所以A不选；晕厥会造成脉搏无力，与描述不符，所以B错误；癔症不会出现明显体征，所以C不选；过敏会发生全身过敏反应，所以D不选。故此题选E。

99.答案：C

解析:99.眶下间隙感染多来自上颌尖牙及第一前磨牙或上颌切牙。眶下区肿胀，常波及内眦、眼睑、颧部皮肤。肿胀区皮肤发红、张力增大，眼睑水肿、睑裂变窄、鼻唇沟消失。脓肿形成后，眶下区可触及波动感，口腔前庭、龈颊沟处常有明显肿胀、压痛，极易扪及波动。少数可由此自行穿破，有脓液溢出。感染期由于肿胀及炎症激惹眶下神经，可引起不同程度的疼痛。

100.答案：B

解析:100.念珠菌性口角炎，本病的特征是常为双侧罹患，口角区的皮肤与黏膜发生皲裂，邻近的皮肤与黏膜充血，皲裂处常有糜烂和渗出物，或结有薄痂，张口时疼痛或溢血。年长病人的口角炎多与咬合垂直距离缩短有关，口角区皮肤发生塌陷呈沟槽状，导致唾液由口角溢入沟内，故常呈潮湿状态，有利于霉菌生长繁殖。涂片镜检可见折光性强的芽生孢子和假菌丝。

101.答案：D

解析:101.没有牙髓症状，无需根管治疗。

102.答案：B

解析:102.快速的牙周附着丧失和骨吸收是广泛型侵袭性牙周炎的主要特点。

103.答案：B

解析:103.3/4冠修复禁忌证：牙体缺损范围大，残留牙体组织抗力差，固位不良者。对于美观及长期效果要求高的年轻患者。前牙唇舌径小者，不足以提供固位形和抗力形者。过小牙、锥形牙、错位牙等无法承受修复治疗者。或有精神、心理疾病不能与医方合作者。

A3型题

104.答案：DBB

解析:（104～106）.解析：义齿游离端加压翘动明显，是由卡环体与基牙不贴合，间接固位体放置位置不当，卡环无固位力造成的。处理方法是调整修改卡环和支托，或重新制作卡环。牙本质过敏症：牙在受到外界刺激，如温度刺激、机械刺激、化学刺激时所引起的酸痛症状。不是一种独立的疾病，而是各种牙体疾病共有的症状，凡能使釉质完整性受到破坏，牙本质暴露的各种牙体疾病如磨耗、楔状缺损、牙折、龋病及牙周萎缩致牙颈部暴露等均可引起。有牙本质过敏症者，应行脱敏治疗。有牙髓或根尖周病时，可行相应治疗。

105.答案：EBE

解析:（107～109）.牙隐裂多发生于中老年患者双尖牙和磨牙，以上颌第一磨牙最多见。有较长时间咀嚼不适和咬合痛，咬在某一特殊部位可引起剧烈疼痛。可发现浅黑或深棕色隐裂线，可能横贯牙面，也可能只在邻近边缘处查见。隐裂患牙常见明显磨损和高陡牙尖，与对颌牙咬合紧密，有功能动度。患者全口（牙合）力分布不均，或有其他部位的缺损牙，不良修复体等，患牙长期负担过重。隐裂部位咬棉签时常有痛感。患牙裂纹叩痛，对冷敏感。

106.答案：CE

解析:（110～111）.牙髓坏死常无自觉症状，曾有相关病史，如牙髓炎、修复备牙史或牙外伤史。牙冠呈暗黄色和灰色并失去光泽。冷热诊断和电活力测验均无反应。牙冠可存在深龋洞或其他牙体组织疾病等，探诊深龋的穿髓孔无反应，开放髓腔时可有恶臭。X线片表现根周膜影像模糊增宽。慢性根尖周脓肿，患者多无自觉症状，患牙可查及深龋洞等牙体硬组织疾病。牙冠变色，失去光泽。牙髓诊断性实验无反应，叩诊反应明显。牙龈表面有大小不定的囊肿。X线片根尖区大小不一，边界不清，不规则的透射影。根管

治疗后，择期牙冠修复。直接复合树脂粘接修复或全冠，桩核冠修复。

107.答案：CA

解析:（112～113）.局限型侵袭性牙周炎发病年龄一般在20岁左右，局限型特征是局限于第一恒磨牙或切牙的邻面有附着丧失，至少波及两个恒牙，其中一个为第一恒磨牙。

108.答案：BCC

解析:（114～116）.急性牙周脓肿发病突然，在患牙的唇颊侧或舌腭侧牙龈形成椭圆形或半球形的肿胀突起，牙龈发红水肿，表面光亮。急性牙周脓肿治疗原则是止痛、防止感染扩散以及脓液引流。急性期过后未及时治疗，或反复急性发作可致慢性牙周脓肿。一般无明显症状，可见牙龈表面有窦道开口，开口处可以平坦，须仔细检查才可见有针尖大的开口；也可呈肉芽组织增生的开口，按压时有少许脓液流出。叩痛不明显，有时可有咬合不适感。

109.答案：BD

解析:（117～118）.口腔扁平苔藓是一种伴有慢性浅表性炎症的皮肤一黏膜角化异常性疾病。皮肤一黏膜可单独或同时发病。中年女性好发，呈慢性过程。可发生在口腔黏膜任何部位，大多左右对称发生。87.5%发生于颊部，其次在舌、龈、唇、腭、口底等处。白色小丘疹排列组成的各种条纹（网状、环状、树枝状）。黏膜可发生充血、糜烂、溃疡和水疱等。临床表现多种多样，但以白色条纹、白色斑块为主。口腔扁平苔藓病损大多左右对称，呈紫红色或暗红色，多角形扁平丘疹,界清，稍高于皮肤表面。

110.答案：EE

解析:（119～120）.风湿性心脏病拔牙引起的一过性菌血症可导致严重的心内膜炎并发症。如有多个牙拔除，较安全的方法是在青霉素的正确使用控制下一次即将应拔的牙全部拔除。

111.答案：EAB

解析:（121～123）.腐败坏死性病原菌引起的口底蜂窝织炎，软组织的副性水肿非常广泛，水肿的范围可上及面颊部，下至颈部锁骨水平；严重者甚至可达胸上部。颌周有自发性剧痛，灼热感，皮肤表面略粗糙

而红肿坚硬。肿胀区皮肤呈紫红色，压痛，明显凹陷性水肿，无弹性。随着病变发展，深层肌组织发生坏死、溶解，有液体积聚而出现波动感。皮下因有气体产生，可扪及捻发音。切开后有大量咖啡色、稀薄、恶臭、混有气泡的液体，并可见肌组织呈棕黑色，结缔组织为灰白色，但无明显出血。病情发展过程中，口底黏膜出现水肿，舌体被挤压抬高。由于舌体僵硬、运动受限，常使病员语言不清、吞咽困难，而不能正常进食。如肿胀向舌根发展，则出现呼吸困难，以致不能平卧；严重者烦躁不安，呼吸短促，口唇青紫、发绀，甚至出现“三凹”征，此时有发生窒息的危险。个别患者的感染可向纵膈扩散，表现出纵膈炎或纵膈脓肿的相应症状。

B1型题

112.答案：ABE

解析:（124～126）.上皮总的紊乱称上皮异常增生，主要见于白斑，故124题选A。基底细胞空泡性变和液化为基底细胞内水肿，较轻时细胞稍增大，胞浆呈空泡状，水肿严重时，基底细胞发生液化溶解破碎，基底细胞排列不齐，基底膜不清，主要见于扁平苔藓和慢性盘状红斑狼疮，故125题选B。基底细胞排列整齐似栅栏状，常见于牙源性角化囊肿，故126题选

E。

113.答案：AE

解析:（127～128）.牙震荡的临床表现为患牙可有伸长不适感，轻微松动和叩痛；龈缘还可有少量出血，说明牙周膜有损伤。X线片表现是诊断根折的依据。根折后近期X线检查折断线显示不清时，应换不同角度投照，或待2周后再拍X线片，可清楚显示折断线。

114.答案：AE

解析:（129～130）.口腔白斑病是一种口腔科临床上较常见的疾病，表现为口腔黏膜上擦不掉的白色斑块，属于癌前病变。

115.答案：AC

解析:（131～132）.根管治疗的对象是儿童，其心理发育不成熟，可能对牙科的多次治疗缺乏耐心。如果采用一次法根管治疗术既能达到传统根管治疗术类似的疗效，又减少了复诊次数，可能更易于儿童患者接受。年轻恒牙氢氧化钙冠髓切断术可以保留根部活

髓，使牙根继续发育。

116.答案：BC

解析:（133～134）.三角挺是丁字形，主要靠轮轴力。牙齿可以使用扭转力及摇晃的牙齿，多是单根的，且牙齿非扁平根。

117.答案：BAC

解析:（135～137）.手术中外力压迫局部，可使微小血管管腔闭塞，从而达到止血效果。阻断止血法为临床上止血效果最明显、最可靠的方法，即用钳夹、结扎和缝合的方法阻断知名血管或术区中较粗大血管的血流，达到区域止血的目的。药物止血主要用于凝血机制障碍的患者或在大量输血时作为辅助性用药，以增强凝血机制。

118.答案：AE

解析:（138～139）.年轻恒牙深龋应尽量保持牙髓活力以利于牙齿进一步发育，近髓应做间接盖髓术。乳磨牙深龋及髓，应去除病变组织，恢复牙体外形，提高咀嚼能力，采用根管充填治疗。

119.答案：CA

解析:（140～141）.容易伴发牙周组织破坏的疾病是畸形根面沟；牙内陷疾病中最轻的类型是畸形舌侧窝；牙内陷疾病中最重的类型是牙中牙。

120.答案：AE

解析:（142～143）.多形性腺瘤好发于腮腺，其次为腭部及颌下腺。腮腺混合瘤的治疗以手术彻底切除为原则。腮腺多形性腺瘤手术中注意保留面神经。腭部多形性肿瘤手术注意腭前神经。

121.答案：BAE

解析:（144～146）.X线检查见围绕患牙根尖部的圆形或椭圆形边界清楚的透射区，直径小于1厘米。X线检查见根尖部透射区，不规则，边界比较模糊，透射区周围的骨质也较疏松。

122.答案：BCAD

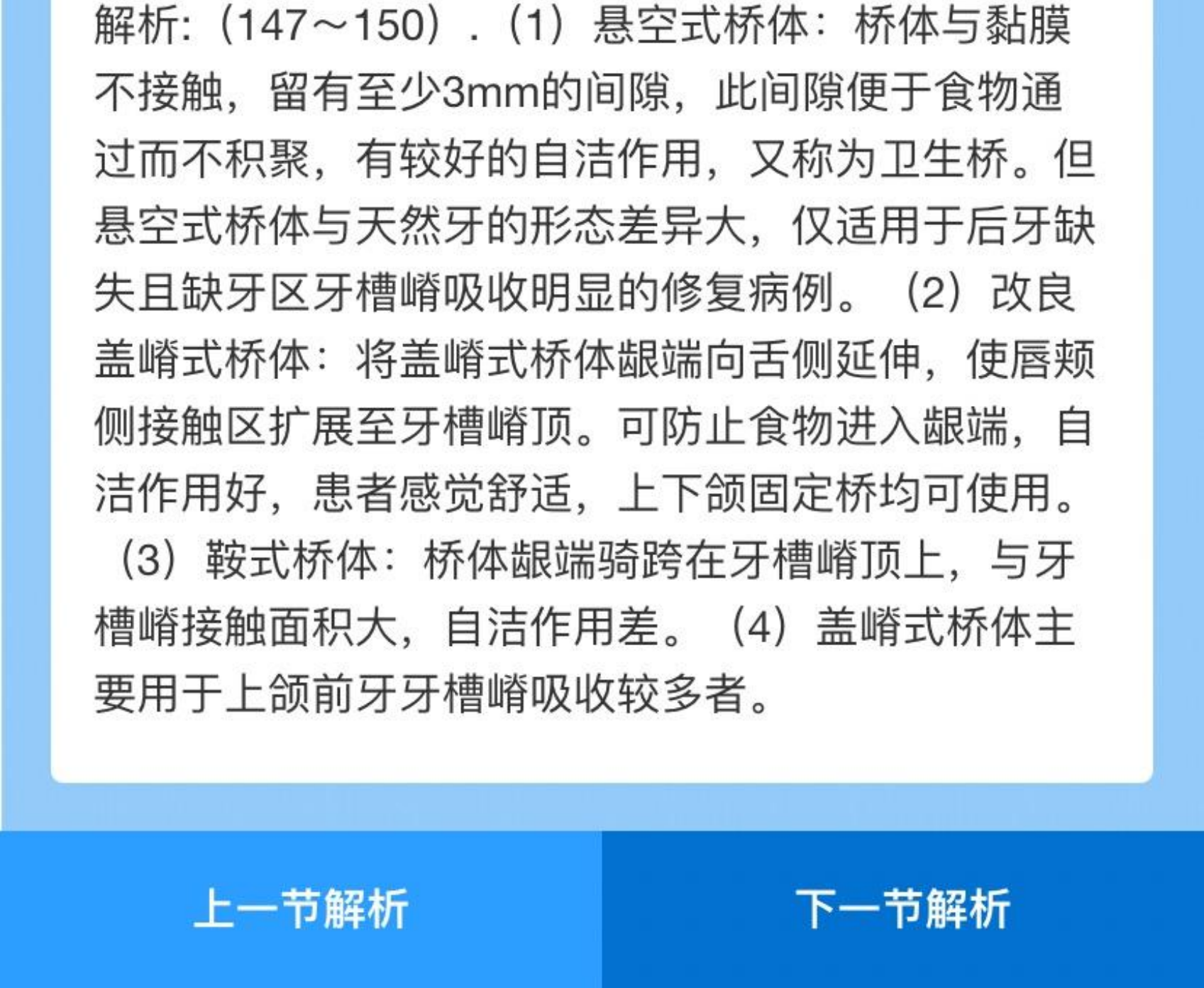

解析:（147～150）.（1）悬空式桥体：桥体与黏膜不接触，留有至少3mm的间隙，此间隙便于食物通过而不积聚，有较好的自洁作用，又称为卫生桥。但悬空式桥体与天然牙的形态差异大，仅适用于后牙缺失且缺牙区牙槽嵴吸收明显的修复病例。（2）改良盖嵴式桥体：将盖嵴式桥体龈端向舌侧延伸，使唇颊侧接触区扩展至牙槽嵴顶。可防止食物进入龈端，自洁作用好，患者感觉舒适，上下颌固定桥均可使用。（3）鞍式桥体：桥体龈端骑跨在牙槽嵴顶上，与牙槽嵴接触面积大，自洁作用差。（4）盖嵴式桥体主要用于上颌前牙牙槽嵴吸收较多者。